Aus dem Kreiskrankenhaus Burg: Chefarzt Prof. Dr. Lotsch.

Eine ausgetragene Eileiterschwangerschaft

Inaugural-Dissertation

zur

Erlangung der Doktorwürde

einer

Hohen Medizinischen Fakultät der Georg-August-Universität

zu Göttingen

Am 31. X. 1940

vorgelegt von

Werner Ladebeck

1941

Buchdruckerei Ernst Laute, Burg b. M.

Aus dem Kreiskrankenhaus Burg: Chefarzt Prof. Dr. Lotsch.

Eine ausgetragene Eileiterschwangerschaft

Inaugural-Dissertation

zur

Erlangung der Doktorwürde

einer

Hohen Medizinischen Fakultät der Georg-August-Universität

zu Göttingen

Am 31. X. 1940

vorgelegt von

Werner Ladebeck

1941

Buchdruckerei Ernst Laute, Burg b. M.

Gedruckt mit Genehmigung der Med. Fakultät der Universität Göttingen.
Gutachter: Prof. Martius

Göttingen, den 8. II. 1941

gez. Gruber
Prodekan

Waren Extrauteringraviditäten früher ein seltenes Vorkommnis in der Gynäkologie, so zählen sie heute zu den alltäglichen Krankheitserscheinungen. Auch wir konnten in den letzten Jahren eine Zunahme des Krankheitsbildes in unserem Krankenhausbereich beobachten.

Auf die Ursachen, die das befruchtete Ei zur Ansiedelung an ektopischer Stelle veranlassen, soll hier nicht eingegangen werden.

Voraussetzung für das Gedeihen einer Schwangerschaft ist die morphologische und physiologische Unversehrtheit der Schleimhaut, auf der das Ei wachsen soll. Es gilt diese Grundbedingung naturgemäß für die Mukosa der Tube genau so wie für die der Gebärmutter selbst. Genetisch ähnlich dem Endometrium ist aber die Tubenschleimhaut stromaärmer und gegenüber der prämenstruell aufgelockerten Uterusschleimhaut sehr dünn, eine Besonderheit, die für die Aufnahme und Verankerung des Eies von wesentlicher Bedeutung ist.

Als Anhängsel des eigentlichen Fruchthalters ist ferner das Tubenlumen viel enger und innerhalb seiner einzelnen Abschnitte von verschiedener Weite. Am engsten ist der intramurale Tubenteil mit entsprechend mangelhaft vorhandener Schleimhaut. Außerordentlich selten ist dieser Bezirk Sitz einer Schwangerschaft, nach Pütz etwa in ein Prozent der Fälle. Günstiger liegen die Verhältnisse im mittleren Tubenbezirk, der pars isthmica s. tubaria propria, die geräumiger ist und stärker entwickelte Schleimhaut aufweist. An dieser Stelle und im abdominalen Drittel der Tube, das noch weiter und reichlicher mit Schleimhaut versehen ist, kommen Tubenschwangerschaften am häufigsten vor. Lebensfähig bleiben und wachsen können sie nur bei ausreichender Nahrungszufuhr. Sie ist am besten gewährleistet bei basiotroper Plazentation, wenn sich also das Chorion frondosum über der Mesosalpinx ausgebildet hat, wo infolge der besseren Gefäßversorgung eine reichlichere Speisung der intervillösen Räume möglich ist. Auch ist bei diesem Sitz die Gefahr einer Wandarrosion des Fruchthalters durch die Plazentazotten nicht so groß wie an den freien Tubenteilen. Einen Abschluß nach der Bauchhöhle bilden die miteinander verklebenden Tubenfimbrien.

Im allgemeinen ist das Schicksal der Tubenschwangerschaften von den anatomischen Verhältnissen bestimmt, d. h. sie gehen innerhalb der ersten 4 Monate zugrunde.

Entgegen älteren Ansichten kommt es bei der Entwicklung der Eileiterschwangerschaft nicht zu übermäßigen Spannungen des

Fruchthalters. Es würden dadurch Kontraktionen ausgelöst, die ein Fortbestehen unmöglich machen würden. Die Tubenwand trägt vielmehr den Raumbedürfnissen der größer werdenden Frucht durch Auflockerung und Hypertrophie Rechnung. Natürlich ist dieses kleine Organanhängsel infolge Materialmangel nicht zu so enormer Substanzzunahme wie die Gebärmutter selbst fähig und reicht daher bei weitem nicht aus. Die Fruchtsackhüllen bestehen in der Hauptsache aus Amnion, Chorion und dem vom Peritoneum gebildeten Material wie Bindegewebe, Fibrin und organisiertem Blut. Die Wand des Fruchtsackes ist daher oft nur wenige Millimeter stark.

Trotz der angeführten Nachteile, denen eine Tubenschwangerschaft ausgesetzt ist, sind im Schrifttum mehrere hundert Fälle gesammelt, wo es nicht nur zur Entwicklung bis zur Lebensfähigkeit der Frucht gekommen ist, sondern wo sogar Riesenkinder operativ gewonnen werden konnten.

Wir hatten in letzter Zeit Gelegenheit, einen derartigen Fall vom sechsten Monat ab zu beobachten und die Frau schließlich von einem ausnahmsweise großen Kinde zu entbinden. Der ektopische Sitz wurde erst bei der Operation erkannt. So kam der Eingriff zu spät, das Kind war bereits längere Zeit tot.

Zunächst die genaue Vorgeschichte:

In der Familienanamnese ist bemerkenswert, daß eine Schwester unserer Patientin wegen einer Tubargravidität operiert wurde. Sie selbst ist bisher nicht ernstlich erkrankt gewesen. Eine Geschlechtskrankheit wird negiert.

Zum zweiten Male verheiratet, ist die achtunddreißigjährige Frau erstmalig in der Hoffnung. Letzte Menses am 12. 5. 1939. Errechneter Geburtstermin: 19. 2. 1940. Mitte Juni 1939 suchte die Schwangere wegen heftiger Schmerzen in der rechten unteren Bauchseite, die nach der rechten großen Labie ausstrahlten und von häufigen Schwindelanfällen begleitet waren, ihren Hausarzt auf. Eine Schwangerschaft wurde abgelehnt und Follikelhormon gegeben. Die Leibschmerzen und das hinzugetretene Erbrechen ließen jedoch nicht nach. Die Frau ging zu einem anderen Arzt, der am 17. 8. 39 im rechten Unterbauch einen Tumor fühlte und in Ergänzung mit der Anamnese den Verdacht auf eine Tubenschwangerschaft aussprach. Die Blutsenkung nach Westergreen betrug 26 mm in der ersten Stunde.

Die vorgeschlagene Beobachtung im Krankenhaus befolgte die Patientin nicht, sondern zog einen dritten Arzt zu Rate, der sich bei positiver Aschheim-Zondek Reaktion im September zur Diagnose „normal sitzende Schwangerschaft" entschloß.

Als Mitte September Blutungen auftraten, wurde die Frau wegen drohender Fehlgeburt in das Krankenhaus eingewiesen. Der Fruchthalter war damals vergrößert entsprechend einer Schwanger-

schaft im 6. Monat. Colostrum beiderseits positiv. Gynäkologisch war keine Abnormität zu fühlen. Puls und Temperatur waren normal. Bei Bettruhe stand die Blutung, und die hochgradige sekundäre Anämie mit 1840000 Erythrozyten und 36 % Haemoglobin sprach auf Lebertherapie gut an. Leibschmerzen wurden nicht geäußert, auch nicht bei aufrechter Körperhaltung. Mitte Oktober wurde die Patientin bei Wohlbefinden in ärztliche Weiterbehandlung entlassen. Die nochmalige gynäkologische Exploration ergab keine Besonderheiten.

Kurze Zeit später wurden die ersten Kindsbewegungen verspürt und als äußerst schmerzhaft empfunden. Sehr bald stellten sich auch die alten Bauchbeschwerden wieder ein, die die Kranke ständig an das Bett fesselten. Vom Hausarzt wurde neben der Anämie-Behandlung prophylaktisch gegen eventuell wieder auftretende Blutungen Gelbkörper-Hormon gegeben. Im Dezember, also im 8. Monat der Schwangerschaft, zeigten sich zunehmend starke Oedeme im Gesicht, in den Bauchdecken und an den Unterschenkeln.

Am 25. Februar 1940 erneute Einweisung mit der Diagnose „Zur Entbindung bei Steißlage und Nierenerkrankung". Vor etwa 10 Tagen waren in Abständen krampfartige Schmerzen im Rücken aufgetreten. Gleichzeitig hörten die bis dahin noch verspürten Kindsbewegungen auf.

Befund und Verlauf:

38 jährige Erstgebärende in schlechtem Allgemeinzustand. Haut- und Schleimhäute blaß. Kopf- und Brustorgane nicht erkrankt. Nierenlager beiderseits klopfempfindlich. Starke Oedeme im Gesicht, in den Bauchdecken und an beiden Unterschenkeln. Harn: Eiweiß nach Esbach $1^3/_4$ mg %. Im Sediment einige Erythrozyten. Haemoglobin 58 %. Blutdruck nach Riva-Rocci 140/90 mm Hg. Puls- und Temperaturlage normal.

Der Fundus des Fruchthalters steht am Rippenbogen. Der kindliche Kopf ist im linken Oberbauch zu tasten, die Palpation nicht besonders schmerzhaft. Kindliche Herztöne nicht zu hören, auch Bewegungen des Kindes nicht festzustellen. Normale Beckenmaße. Das kleine Becken ist leer. Der Leibesumfang wurde leider nicht gemessen.

Am 7. 3. 1940 sind die Oedeme bei Bettruhe und Entwässerungstherapie vollständig abgeklungen, die Ausscheidung ist gut. Das Haemoglobin ist auf 64 % gestiegen. Bisher keine Wehen.

Eine am Aufnahmetage angefertigte Röntgenaufnahme zeigt den kindlichen Kopf im linken Epigastrium, der Steiß ist nicht in das Becken eingetreten. Der nach rechts hinüberreichende Halbschatten ist als der ziemlich umfangreiche und stark mit Fruchtwasser an-

gefüllte Fruchthalter anzusprechen. Siehe Röntgenaufnahme Nr. 1 (Anmerkung s. S. 14).

Am 20. 3. 1940 wird der Versuch gemacht, die Geburt durch eine Chinin-Hypophysin-Kur künstlich einzuleiten. Außer Rückenschmerzen, die in verstärktem Maße auftraten, wurde nichts beobachtet.

I.

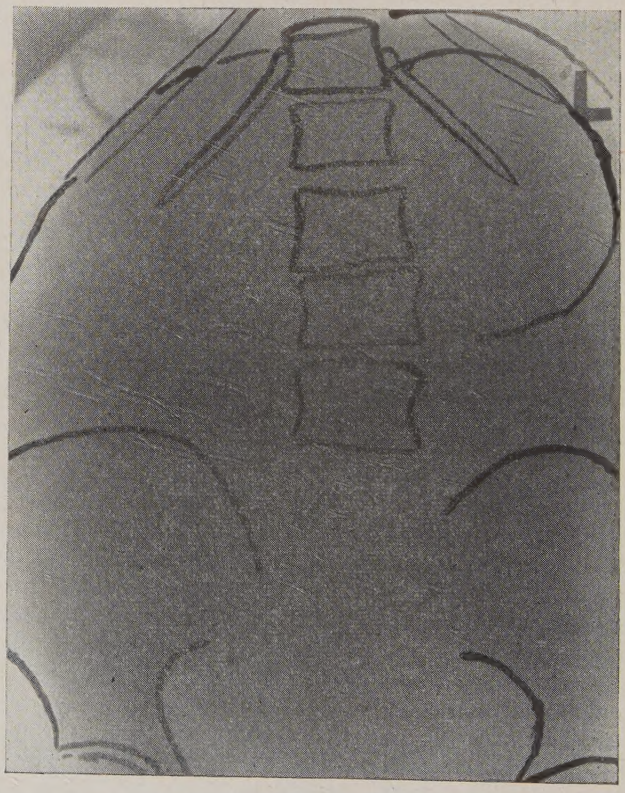

In den folgenden Wochen ist die Patientin beschwerdefrei und steht tagsüber auf. Es ist ihr eine Abnahme ihres Leibesumfanges aufgefallen. Noch zweimal wurde in Abständen eine erfolglose Chinin-Hypophysin-Kur ausgeführt.

Die am 21. 3. 1940 unter denselben Bedingungen wie die erste angefertigte Röntgenaufnahme zeigt den kindlichen Körper zusammengesintert. Während der Kopf auf der Aufnahme vom 23. 2. 1940 noch über den oberen Rand der 11. Rippe hinausragte, steht er jetzt mit seinem höchsten Kontur im letzten Zwischenrippenraum links. Dabei ist das Tiefertreten nicht durch Eintritt des vorangehenden

Steißes in das Becken erreicht, sondern der Körper ist in sich zusammengesunken. Das mütterliche Becken ist frei. Auch der nach rechts sich ausladende Halbschatten ist infolge der Fruchtwasserresorption weit zurückgegangen. Die Aufhellung stimmt mit der von der Patientin selbst beobachteten Abnahme des Leibesumfanges überein. Siehe Röntgenbild Nr. 2.

II.

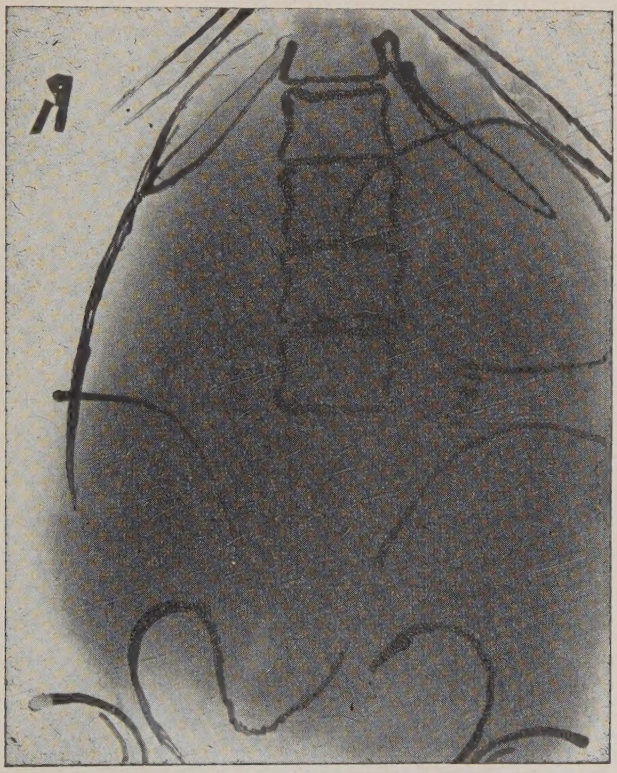

Ein am 4. 4. 1940 aufgenommenes seitliches Bild demonstriert die tonuslose Frucht ziemlich weit nach unten gesunken. Die im kaudalen Abschnitt fast horizontal verlaufende kindliche Wirbelsäule läßt darauf schließen, daß auch jetzt das mütterliche Becken frei ist. Siehe Röntgenbild Nr. 3.

Am 6. 4. 1940 wurde die Frau nochmals gynäkologisch untersucht. Eine Veränderung gegenüber den früheren Befunden lag nicht vor.

Da sich bis zum 8. 4. 1940 nichts ereignet hatte und die Frau auf Befreiung aus ihrer ungewissen Lage drängte, entschlossen wir

uns zur Schnittentbindung. Puls und Temperatur waren normal, Haemoglobin 68 %, Leukozyten 9600, Blutdruck 130/80 nach Riva-Rocci, keine Oedeme.

Folgend der Operationsbefund von Herrn Prof. Dr. Lotsch: Untere mediane Laparotomie links am Nabel vorbei nach oben. Einige Netzverwachsungen gegen den mißfarben durchscheinenden Fruchthalter werden stumpf gelöst. Beim Vorwälzen zeigt sich von

III.

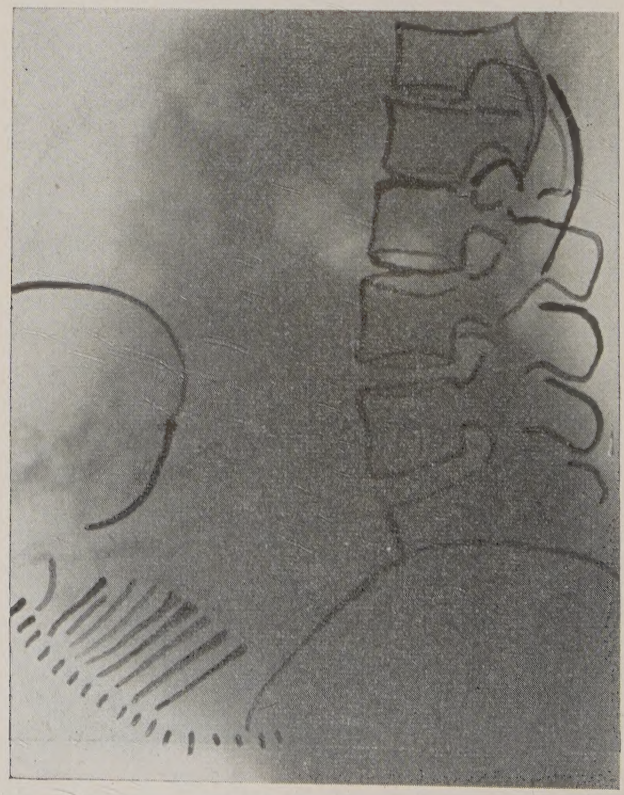

unten aufsteigend links die leere Gebärmutter mit der reizlosen linken Tube. Das rechte runde Mutterband zieht am Fruchtsack verwachsen gegen den Uterus. Nach hinten ist das sehr bewegliche Colon sigmoideum gegen den Fruchtsack verwachsen. Abdecken der Bauchhöhle, Incision des Fruchthalters. Es entleert sich mißfarbenes nicht stinkendes Fruchtwasser. Ein großes reifes Kind wird tot herausgehoben. Es gelingt nicht die Eihüllen von der Wand des Fruchtsackes zu lösen, deshalb wird der Fruchtsack

nach Kürzung der Wände im unteren Drittel des Laparotomieschnittes eingenäht, und zwar zweischichtig, eine Nahtreihe gegen das Peritoneum, eine zweite gegen die Haut. Die oberen Zweidrittel des Schnittes werden schichtweise nach Toilette des Bauchraumes geschlossen. Der leere Sack wird ausgesaugt, trocken gelegt und mit Mull gefüllt. Mastixdeckverband. Epikrise: Nach diesem Operationsbefund handelt es sich also um eine rechtsseitige ausgetragene Tubargravidität.

Über den Sitz der Plazenta kann nichts Genaues gesagt werden. Eingehende Untersuchungen am Fruchtsack wurden im Interesse der Patientin unterlassen, um sie nicht unnütz einer postoperativen Komplikation auszusetzen. Soweit es die Übersicht bei der Operation erlaubte, kann eine basiotrope Verankerung angenommen werden. Inwieweit das rechte Ovarium in Mitleidenschaft gezogen war, ließ sich ebenfalls nicht feststellen. Als Ort der primären Eiansiedelung kommt nur der isthmische oder ampulläre Tubenteil in Frage. Ein intramuraler Sitz scheidet aus, da der wenig vergrößerte Uterus im übrigen normal konfiguriert war. Das rechte Mutterband ließ sich fast bis zur Uterusgrenze verfolgen. Wenn der Fruchtsack bis zur lateralen Uteruswand reichte oder gar scheinbar in diese überging, so nimmt das bei den Ausmaßen des Kindes nicht wunder. Eine endgültige Klärung könnte natürlich nur die histologische Untersuchung sämtlicher beteiligten Abschnitte erbringen, die uns aber bei dem äußerst konservativen Vorgehen versagt blieb.

Die vom Fruchthalter abgetragenen Teile wurden zur histologischen Untersuchung eingeschickt. Folgend das Ergebnis des Herrn Dr. Schultz-Brauns, Direktor des Pathologischen Instituts in Magdeburg: Die drei je etwa tellergroßen Gewebsstücke bestehen in der Hauptsache aus dicht aneinanderliegenden, nur noch schattenhaft färbbaren Chorionzotten. Am Rande der Stücke findet sich an mehreren Stellen typisches Tubengewebe mit stark verdickten, vielfach miteinander verwachsenen und hochgradig von Rund- und Plasmazellen durchsetzten Schleimhautsepten. Auch in der Tubenmuskulatur finden sich einzelne Rundzellen-Infiltrate. Histologische Diagnose: Tubargravidität bei hochgradiger chronischer Salpingitis.

In der ersten Woche nach der Operation traten Temperatursteigerungen bis zu 39 Grad auf. Aus der eingenähten Fruchthalterhöhle entleerte sich anfangs viel übelriechende gelblich-trübe Flüssigkeit. Allmählich ließen Fieber und Absonderung nach. Die Frau erholte sich zusehends und wurde am 18. 5. 1940 in ärztliche Weiterbehandlung entlassen.

Bei einer am 13. 6. 1940 vorgenommenen Nachuntersuchung war der restliche Fruchtsack noch etwa 5 cm tief sondierbar. Sekretion ganz gering. Allgemeinbefinden gut.

Bei dem Geburtsobjekt handelt es sich um ein faultotes männliches Kind von 58 cm Länge und 4600 g Gewicht. Sämtliche Zeichen der Reife waren vorhanden. Mißbildungen waren äußerlich nicht festzustellen. Sind schon intrauterin ausgetragene Kinder von derartigen Ausmaßen eine Seltenheit, so kann eine solche aus der Tube gewonnene Frucht als eine Abnormität bezeichnet werden, wobei ich einflechten möchte, daß fast alle bei uns geborenen Kinder die in den Lehrbüchern angegebene Durchschnittslänge übertreffen.

Die Mitte Februar in verstärktem Maße periodisch aufgetretenen Rückenschmerzen sind wohl als zum normalen Geburtstermin aufgetretene Wehen anzusprechen. Da sich der Fruchthalter seines Inhaltes nicht entledigen konnte, mußte es schließlich zum Absterben des Kindes kommen. Bei richtiger Diagnose hätte zu diesem Zeitpunkt ein lebensfähiges Riesenkind entbunden werden können. Aber darin liegt die Schwierigkeit, die besonders auffällig ist in höheren Monaten der Schwangerschaft, wo man an einen ektopischen Sitz nicht mehr denkt. Erfahrene Geburtshelfer berichten, daß sie die extrauterine Kindslage wiederholt erst intra operationem feststellen konnten. Als die Frau im Herbst 1939 wegen ihrer hochgradigen Anämie in stationäre Behandlung kam, wäre es bei genauester Anamnese vielleicht möglich gewesen, wenigstens Verdacht auf eine extrauterine Lage zu schöpfen, womit nach Eymer der erste Schritt zur Diagnosestellung getan wäre. Eingehendere Nachforschungen unterblieben aber, da im Vordergrund des Krankheitsgeschehens die Blutarmut stand und die Patientin bei vollkommener Bettruhe beschwerdefrei war. Die wiederholt von Herrn Prof. Dr. Lotsch vorgenommenen gynäkologischen Explorationen ergaben auch nicht den geringsten Hinweis. Die Gebärmutter war durch den stellvertretenden Fruchthalter soweit verdrängt, daß sie der außen palpierenden Hand nicht zugänglich war. Es bleibt ferner zu überlegen, ob man nicht bei einer 38-jährigen Erstgraviden Schmerzäußerungen wegen der zu erwartenden Gewebsrigidität in Kauf genommen hätte. Selbst bei der Wahrscheinlichkeitsdiagnose „Tubargravidität" hätte man sicher auch von eingreifenden und für das Intaktbleiben einer Schwangerschaft nicht ungefährlichen Untersuchungen wie Pituglandol-Injektion, intrauterine Jodöl-Einspritzung zur Röntgendarstellung des Uterus oder gar Cervixdilatation zur Tastbarmachung der vorliegenden Fruchtblase Abstand genommen, um der viele Jahre kinderlos verheirateten Frau die Hoffnung nicht zu gefährden.

Die wiederholte Anfertigung der Röntgenbilder nahmen wir vor, um ein Zusammensintern der abgestorbenen Frucht im Mutterleibe zu beobachten, nicht zur Sicherung der Diagnose.

Es erhebt sich noch die Frage, wie man sich bei ektopischem Sitz einer Schwangerschaft hinsichtlich der Therapie verhalten soll

Der Weg ist gezeigt durch eine von Schauta im Jahre 1891 veröffentlichte Zusammenstellung. Von 241 Fällen mit spontanem Verlauf heilten 75 = 31,2 % Patientinnen, 166 = 68,8 % starben. 385 Fälle wurden operiert. Von ihnen genasen 294 = 76,6 %, gestorben sind 91 = 23,4 % Kranke. Martin erweiterte die Tabellen bis Juli 1892 und fand bei 265 expectativ behandelten bzw. 515 operierten Frauen fast die gleichen Resultate. Schon damals hatte also die operative Behandlung, obwohl noch in den Anfängen stehend, ein über das Doppelte günstigeres Ergebnis als der spontane Verlauf.

Der Ausgang bei konservativer Behandlung in Lithopädionbildung und Mumifikation ist sehr selten. In den meisten Fällen kommt es zum Absterben der Frucht auf dem Wege des Tubenabortes oder durch eine Tubenruptur, die, falls der Riß nicht in der dem Ligamentum latum zugekehrten Tubenfläche auftritt und dann eventuell durch Selbstkompression zum Stehen kommt, durch Weiterbluten in die Bauchhöhle sehr verhängnisvoll für die Mutter werden kann. Aus diesem Grunde ist die ektopische Schwangerschaft einer gefährlichen Neubildung gleichzusetzen und zu behandeln. Die Konsequenz ist also die möglichst frühzeitige operative Entfernung.

Diese Ansicht wird nach einer Veröffentlichung aus der Rostocker Klinik auch heute noch vertreten. Nach Stellung der Diagnose soll sofort eingegriffen werden, um die Mutter von ihren stets vorhandenen Beschwerden und der drohenden Gefahr einer in jedem Moment zu erwartenden Ruptur, Plazentaablösung, Embolie oder einem Durchbruch kindlicher Teile in die mütterliche Bauchhöhle mit ihren gefährlichen Folgen zu befreien. In den ersten Monaten einer Eileiter- oder Eierstockschwangerschaft mit geschlossener oder frisch rupturierter Fruchthülle wird dieser Eingriff mit dem Ziel, sämtliche Schwangerschaftsteile radikal zu entfernen, einem geübten Operateur keine Schwierigkeiten bereiten.

Die mit der Übernahme des Kreiskrankenhauses Burg durch Herrn Prof. Dr. Lotsch angelegte Kartothek weist vom 1. 1. 1926 bis 15. 9. 1940 131 Extrauteringraviditäten auf, die sämtlich operiert wurden. Ob die Diagnose vor der Operation oder erst nach Eröffnung der Bauchhöhle gestellt wurde, soll unberücksichtigt bleiben. 130 erstreckten sich auf ein Alter vom 1. bis 4. Monat. Teils waren sie noch intakt, teils kamen sie unter dem Zeichen einer akuten inneren Blutung sofort auf den Operationstisch, andere hatten nach retrouteriner Haematocelenbildung aufgehört zu bluten. Bei diesen 130 Fällen war es möglich alle Eiteile mit der Tube bezw. dem Ovarium sofort zu entfernen. Gestorben sind von diesen 130 Kranken 5 = 3,84 % und zwar 2 an Peritonitis, 2 an Herz- und Kreislaufschwäche und 1 an Anämie in tabula. Dabei ist zu erwähnen, daß niemals eine Bluttransfusion vorgenommen wurde. Bei einem Teil wurde das aus der Bauchhöhle gewonnene und durch ein Tuch

geseihte Blut reinfundiert, bei anderen genügte eine einfache Kochsalzinfusion unter Zusatz von Herzmitteln.

Etwa die Hälfte der Kranken wurden von Herrn Prof. Dr. Lotsch operiert, der andere Teil von den jeweiligen Assistenten des Hauses.

Oft kommt es aber auch vor, daß der Fruchtsack mit dem Anwachsen des Eies ganz allmählich einreißt, ohne die bekannten alarmierenden klinischen Erscheinungen zu machen. Diese Komplikation wird um so symptomloser verlaufen, je weiter fortgeschritten die Schwangerschaft ist, da die Blutungsbereitschaft aus den geborstenen Gefäßen in der zweiten Hälfte der Gravidität immer mehr abnimmt. Die Frucht kann dann völlig aus ihrer Hülle in die freie Bauchhöhle gleiten und braucht in ihrer Lebensfähigkeit nicht gestört zu sein. Die Plazenta wuchert über die ihr ursprünglich zugedachten Grenzen durch das neue Ostium hinaus und verankert sich auf den Organen der Bauchhöhle. In diesen Fällen stößt eine vollständige Lösung des Mutterkuchens von den Baucheingeweiden verbunden mit einer exakten Blutstillung unter Umständen auf große Schwierigkeiten. Zu leicht kann dabei eine Darmschlinge verletzt werden, und das Ende an einer Peritonitis ist nicht selten.

Zur Schonung der Mutter muß also ein anderer Operationsweg gewählt werden, der den vorliegenden Verhältnissen anzupassen ist und auf eine primäre Entfernung sämtlicher Eiteile verzichtet.

Es können also je nach dem vorliegenden Befunde zwei verschiedene Wege bei der Operation beschritten werden:

1. Das aktive Verfahren, das die sofortige Entfernung aller Eiteile anstrebt. Es ist geeignet in Fällen, in denen der Fruchtsack geschlossen oder frisch rupturiert ist, meist also in der ersten Schwangerschaftshälfte, oder in denen die Lösung der Plazenta von den behafteten Baucheingeweiden leicht möglich ist.
2. Die zurücklassenden Methoden mit drei Möglichkeiten:
   a) Versenken der Plazenta in die wieder geschlossene Bauchhöhle.
   b) Die Plazenta bleibt in der offengelassenen Bauchhöhle liegen.
   c) Der Fruchtsack wird beutelförmig in die Bauchwunde eingenäht, wobei die Plazenta entfernt oder der Ausstoßung überlassen wird. Von den Franzosen wurde diese Methode Marsupialisation genannt. Sie leiteten diese Bezeichnung von Marsupialia, zu deutsch Beuteltiere, her. In der Chirurgie kommt sie zur Anwendung vor allem beim Leberchinococcus. Nach weitgehender Kürzung der Cystenwände werden sie in die Bauchwand eingenäht. Ein oder mehrere dicke Gummirohre, von einigen Gazestreifen umgeben, sichern den Abfluß aus der Höhle.

Nach dieser Methode wurde der oben besprochene Fall operiert. Rechnen wir ihn zu den von uns radikal Operierten hinzu, so beträgt die Gesamtmortalität an unserem Material 3,81 %.

Es ist zu erwarten, daß ein nach dem aktiven Verfahren operierter Organismus mit dem Eingriff, vorausgesetzt, daß keine wesentlichen Organverletzungen vorgekommen sind, schneller und besser fertig wird als ein nach der zurücklassenden Methode behandelter. In diesem Fall ist unter Umständen eine lange Zeit und ein großer konsumierender Kräfteaufwand erforderlich, um die zurückgebliebenen und als Fremdkörper wirkenden Eiteile auszustoßen. Mancher Körper erliegt dieser Anstrengung an einer Peritonitis, Anämie oder Ileus infolge Verwachsungen oder Strangbildung.

Über den Zeitpunkt der Operation einer erkannten Extrauteringravidität in den ersten Monaten besteht kein Zweifel. Sie wird, wie oben betont, sofort operiert, da ihre totale Beseitigung vorgenommen werden kann.

Wie liegen die Verhältnisse aber im zweiten Teil einer ektopischen Schwangerschaft mit lebendem, aber noch nicht lebensfähigem Kind? Ist Rücksicht auf die Mutter oder das Kind zu nehmen und ein Abwarten bis zur Lebensfähigkeit angebracht? Untersuchungen haben gezeigt, daß die aus ektopischer Lage gewonnenen Kinder einer Mortalität von 40 bis 50 % ausgesetzt sind. Als Ursache für die hohe Sterblichkeit werden Entwicklungsfehler und Mißbildungen verschiedenster Art angeführt, die ein Zuwarten im Interesse des Kindes nicht berechtigt erscheinen lassen. Andererseits ist die Mutter während der Wartezeit unvermindert den bereits angeführten Gefahren ausgesetzt. Beide Momente rechtfertigen einen sofortigen operativen Eingriff.

Ist dagegen das Kind aus seiner Fruchthülle in die Peritonealhöhle ausgetreten und bereits abgestorben, so ist ein Abwarten ratsam. Es bilden sich dann die Plazentagefäße zurück und machen später eine leichtere Lösung des Mutterkuchens und eine bessere Blutstillung möglich.

Wagner berichtet, daß die alten Geburtshelfer nicht nur das Absterben der Frucht abwarteten, sondern sie durch eine hohe Morphiumdosis durch die Bauchdecken hindurch künstlich töteten, um dadurch eine Operationserleichterung zu erreichen.

Zusammenfassend ist also zu sagen, daß man sich bei der zu wählenden Therapie über Methode und Zeitpunkt grundsätzlich von dem Gedanken leiten lassen soll, alles zu tun, was günstig für die Mutter ausfällt. Die möglichst schnelle Wiederherstellung ihrer vollen Arbeitskraft ist gerade in der heutigen Zeit von Allgemeininteresse. Eine Rücksichtnahme auf die ektopisch liegenden Kinder ist abzulehnen, da sie 1. einer hohen Mortalität unterliegen und 2. ihre volle Einsatzfähigkeit im späteren Leben wegen der häufig beobachteten Mißbildungen fraglich erscheint.

Zusammenfassung.

Es wird berichtet über den Verlauf und Ausgang einer Eileiterschwangerschaft mit einem Riesenkind. Die Diagnose wurde erst bei der Operation gestellt, als das Kind mehrere Wochen abgestorben war. Eine radikale Entfernung sämtlicher Eiteile war nicht möglich, deshalb Vernähung der gekürzten Fruchthalterwände in die Bauchdecken, sog. Marsupialisation. Der restliche Fruchtsackinhalt stieß sich in kurzer Zeit ab. Die Patientin konnte am 40. Tag nach der Operation in hausärztliche Weiterbehandlung entlassen werden. Eine etwa vier Wochen später vorgenommene Nachuntersuchung zeigte die Patientin in gutem Allgemeinzustand. Die restliche Fruchtsackhöhle war noch zirka 5 cm tief sondierbar, ganz geringe Sekretion. Zum Schluß werden die verschiedenen Operationsmethoden einer ektopischen Schwangerschaft und der für die Operation günstige Zeitpunkt besprochen.

Anmerkung: Die von Verkleinerungen der Originalaufnahmen gewonnenen Klischees sind sehr unscharf. Soweit möglich, wurden deshalb die wesentlichen Konturen durch Nachzeichnen mit Tusche hervorgehoben.

Schrifttum.

1. Batisfalvy, Zentr. f. Gyn. 1938, Nr. 2.
2. Bier, Braun, Kümmel, Chirurg. Op.-Lehre, Bd. III.
3. Dehler, Mon.-Schr. f. Geb.-Hilfe u. Gyn. 1925, Bd. I.
4. Elsholz, Zeitschr. f. Geb.-Hilfe u. Gyn. 1937, 23. Stöckel und Wagner in loco citato.
5. Eymer, Wiener Klin. Wochenschr. 1927, Nr. 5.
6. Franz u. Bracht, Handbuch d. gesamten Therapie, herausgegeben von Guleke, Penzoldt, Stintzing.
7. Hoehne, Die ektopische Schwangerschaft, in Halban u. Seitz, Biol. u. Pathol. des Weibes.
8. König, Zentr. f. Gyn. 1938, Nr. 42.
9. Lichtenstein, Zentr. f. Gyn. 1920, Nr. 25.
10. Martin, in Real. Encyclopädie der gesamten Heilkunde 1895.
11. Puppel, Monatsschr. f. Geb.-Hilfe u. Gyn. 1927, Bd. III.
12. Pütz, Zentr. f. Gyn. 1927, Nr. 30.
13. Schauta, Beiträge zur Casuistik, Prognose und Therapie der Extrauterinschwangerschaft, 1891.
14. Weibel, Lehrbuch der Frauen-Heilkunde, Geburtshilfe.
15. v. Winkel, Handb. d. Geburtshilfe 2. Teil.
16. Zimmermann, Die Schwangerschaft außerhalb der Gebärmutter.
17. Krankenblatt Nr. 2955/39 Kreiskrankenhaus Burg b. Mgb.

Lebenslauf.

Am 17. 10. 1909 wurde ich, Werner Wilhelm Hermann Ladebeck, als Sohn des Lehrers Ernst Ladebeck und seiner Ehefrau Elise geb. Krakau, in Neubrandsleben Krs. Oschersleben geboren und in der evangelischen Kirche getauft.

Von Ostern 1916 ab besuchte ich die Volksschule in Seehausen Krs. Wanzleben, und ging 1922 auf das Realgymnasium in Magdeburg über, wo ich im März 1931 die Reifeprüfung bestand.

Mein Medizin-Studium begann ich in Göttingen, legte im Oktober 1933 in Jena das Vorexamen ab und studierte während der klinischen Semester wieder in Göttingen. Das Staatsexamen bestand ich am 22. 2. 1937 in Göttingen.

Das erste Praktikanten-Halbjahr erledigte ich am Krankenhaus in Diepholz, das zweite Halbjahr im Krankenhaus in Burg b. Mgb., wo ich anschließend nach fünfmonatiger Unterbrechung für die Landarztzeit als Assistenzarzt angestellt wurde. Approbiert wurde ich am 1. 4. 1938. Seit März 1940 bin ich verheiratet.